Arquivos Médicos
DOS HOSPITAIS E DA FACULDADE DE CIÊNCIAS MÉDICAS DA SANTA CASA DE SÃO PAULO

RELATO DE CASO

Arq Med Hosp Fac Cienc Med Santa Casa São Paulo, São Paulo, v. 64, n,2, p. 160-163, mai./ago. 2019.
https://doi.org/10.26432/1809-3019.2019.64.2.160

Fixação com cavilhas ósseas na osteocondrite dissecante do joelho: relato de caso

Bone sticks fixation in osteochondritis dissecans of the knee: case report

Alfredo dos Santos Netto[1], Marcos Barbieri Mestriner[2], Rodrigo Marcondes Soares[3], Guilherme Vasques Gonçalves[4], Osmar Pedro Arbix de Camargo[5], Ricardo de Paula Leite Cury[6]

Resumo

***Introdução/Objetivos**: A osteocondrite dissecante é uma lesão que acomete o osso subcondral do joelho com efeitos secundários sobre a cartilagem articular. Não há consenso na literatura sobre as melhores opções de tratamento. Reportamos o caso de um paciente submetido a fixação com cavilhas ósseas corticais autólogas, por via aberta. **Relato de Caso**: Paciente de 16 anos de idade, sexo masculino, com queixa de dor e derrame articular no joelho esquerdo, exacerbados por atividades físicas, havia dez meses, com diagnóstico de osteocondrite dissecante em sua localização mais comum (face lateral do côndilo femoral medial). Paciente foi submetido a tratamento cirúrgico com redução do fragmento e fixação por via aberta, através de cavilhas ósseas corticais retiradas da região anteromedial da tíbia. **Resultados**: Paciente evoluiu bem, com cicatrização da lesão osteocondral, e boa função no pós-operatório. A fixação com parafusos metálicos permite compressão dos fragmentos, o que favorece a consolidação; entretanto, é necessário a retirada do material após oito semanas. Parafusos biodegradáveis não precisam ser retirados, mas podem evoluir com sinovite asséptica por reação de corpo estranho. A fixação com cavilhas ósseas corticais autólogas, que dispensa a utilização de material de síntese, tem resultados satisfatórios na literatura, e é uma técnica simples, não agressiva, que diminui os custos do procedimento, e que vem sendo menos utilizada nos últimos anos, em detrimento de técnicas mais moderna e mais caras. **Conclusão**: Este caso enfatiza a eficácia da fixação com cavilhas ósseas no tratamento da osteocondrite dissecante do joelho.*

***Descritores**: Joelho, Osteocondrite, Osteocondrite dissecante*

Abstract

***Introduction/Purpose**: Osteochondritis dissecans is a lesion that affects the subchondral bone of the knee with secondary effects on joint cartilage. A consensus is yet to be reached on literature about the best treatment option. This case report consists of patient that underwent an open surgery with autologous cortical bone sticks fixation. **Case report:** 16-year-old patient, male, with pain and joint effusion on the left knee, that gets worse with physical activity, since ten months, with osteochondritis dissecans diagnosis located in the most usual place, in the lateral portion of the medial femoral condyle. Patient went through an open surgery that fixed the fragment with cortical bone sticks withdrawn from anteromedial portion of the tibia. **Results**: Patient resulted in full recovery, with healing of the osteochondral lesion and good post-operative function. The fixation with metal screws causes compression of the fragments, which is beneficial for the consolidation; however, it is necessary to remove the material after eight weeks. Biodegradable screws don't need to be removed, but can progress with aseptic synovitis by foreign body reaction. Autologous cortical bone sticks fixation, which does not require the use of synthetic material, has satisfactory results in the literature, and it is*

1. Professor Instrutor da Faculdade de Ciências Médicas da Santa Casa de São Paulo. Departamento de Ortopedia e Traumatologia. São Paulo – SP - Brasil
2. Médico Assistente da Irmandade da Santa Casa de Misericórdia de São Paulo. Departamento de Ortopedia e Traumatologia. São Paulo – SP - Brasil
3. Acadêmico da Faculdade de Ciências Médicas da Santa Casa de São Paulo – 3º Ano do Curso de Graduação em Medicina. São Paulo – SP – Brasil
4. Acadêmico da Faculdade de Ciências Médicas da Santa Casa de São Paulo – 5º Ano do Curso de Graduação em Medicina. São Paulo – SP – Brasil
5. Professor Adjunto da Faculdade de Ciências Médicas da Santa Casa de São Paulo - Departamento de Ortopedia e Traumatologia. São Paulo – SP - Brasil
6. Professor Instrutor da Faculdade de Ciências Médicas da Santa Casa de São Paulo. Departamento de Ortopedia e Traumatologia. Chefe do Grupo de Cirurgia do Joelho. São Paulo – SP - Brasil
***Trabalho realizado**: Faculdade de Ciências Médicas da Santa Casa de São Paulo.*
Departamento de Ortopedia e Traumatologia / Irmandade da Santa Casa de Misericórdia de São Paulo. Departamento de Ortopedia e Traumatologia
***Endereço para correspondência:** Alfredo dos Santos Netto. Rua Doutor Cesário Mota Júnior, 112. Vila Buarque – 01221-020 – São Paulo – SP – Brasil. Tel /Fax: (11) 3064-1520 ou 3064-2035. E-mail: alfredo.santos@fcmsantacasasp.edu.br*
***Conflito de interesses**: Todos os autores declaram não haver nenhum potencial conflito de interesses referente a este artigo.*

a simple, non-aggressive technique that reduces the surgery costs. However, in the recent years, it has been less used in detriment of more modern and expensive techniques. ***Conclusion****: This case report emphasizes the effectiveness of fixation with bone sticks on the treatment of osteochondritis dissecans of the knee.*

Keywords: *Knee, Osteochondritis, Osteochondritis dissecans*

Introdução

A osteocondrite dissecante é uma lesão que acomete o osso subcondral, podendo acometer a cartilagem articular, de forma secundária[1]. Acomete predominantemente crianças e adolescentes do sexo masculino, e sua localização mais comum é a região lateral do côndilo femoral medial[2]. Sua etiologia é controversa, sendo a teoria mais aceita, microtraumas de repetição, causadas pela rotação interna da tíbia com impacto da espinha tibial contra o côndilo femoral medial[3]. Os microtraumas repetitivos comprometem a circulação local, levando a dissecção, e eventual destacamento do fragmento subcondral. A osteocondrite dissecante é a causa mais comum de corpos livres na articulação do joelho nos jovens[4].

O tratamento depende de diversos fatores, como maturidade fisária, sinais de instabilidade e destacamento do fragmento osteocondral, e sua viabilidade. Não há consenso na literatura sobre as melhores opções de tratamento[1].

Reportamos o caso de um paciente com fragmento osteocondral estável, que após falha do tratamento conservador, foi submetido a fixação com cavilhas ósseas corticais autólogas, por via aberta.

Relato do Caso

Paciente de 16 anos de idade, sexo masculino, com queixa de dor e derrame articular no joelho esquerdo havia dez meses, sem história de trauma. Praticante de futebol recreacional, apresentando piora do derrame após atividades esportivas. Apresentava hipotrofia do quadríceps, sem alteração da amplitude de movimento do joelho (0 graus de extensão e 140 graus de flexão), com dor a rotação interna da tíbia, aliviado pela rotação externa (sinal de Wilson). Exames de imagem apontavam lesão osteocondral na região lateral do côndilo femoral medial (Figura 1), sendo que na ressonância magnética não era possível observar presença de penetração de líquido sinovial no leito da lesão, sinal característico de instabilidade do fragmento osteocondral, mas era possível evidenciar edema ósseo na base da lesão, e presença de cistos subcorticais, sinais de cronicidade da lesão (Figura 2).

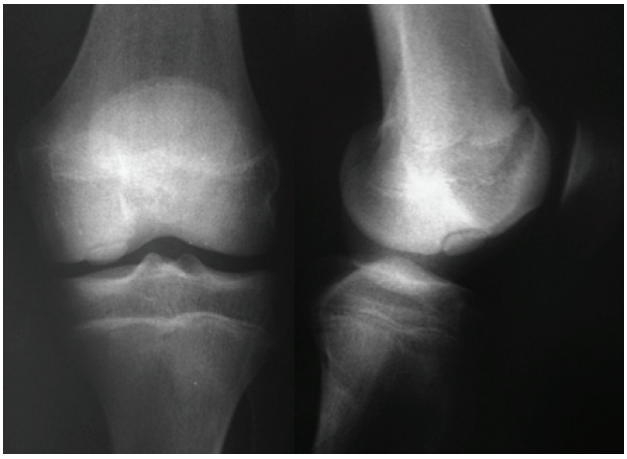

Figura 1 - Imagem radiográfica pré-operatória. Lesão osteocondral na região lateral do côndilo femoral medial.

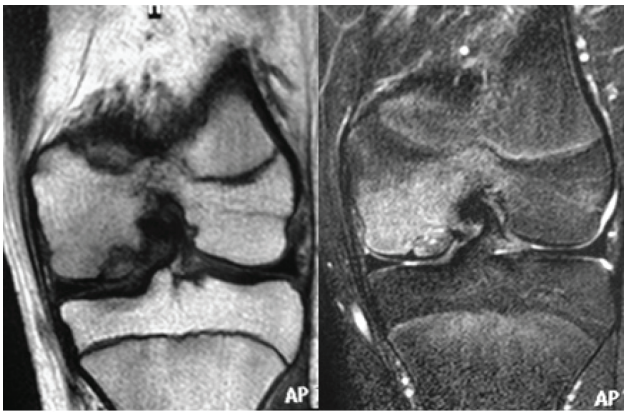

Figura 2 - Imagem de ressonância magnética pré-operatória apontando lesão osteocondral na região lateral do côndilo femoral medial, sem presença de penetração de líquido sinovial no leito da lesão, mas com edema na base da lesão, e presença de cistos subcorticais.

Paciente já havia realizado tratamento conservador em outro serviço, com analgesia, restrição de carga e restrição das atividades físicas, sem sucesso.

Foi optado pelo tratamento cirúrgico da lesão. No intra-operatório, a artroscopia inicial evidenciou lesão osteocondral instável, ao redor de 30 x20 milímetros, mas não deslocada. Foi optado pela fixação do fragmento com a utilização de cavilhas ósseas corticais autólogas. Foi feito incisão na região anteromedial proximal da perna e realizado, com auxílio de micro-serra e osteótomos, a confecção de quatro cavilhas ósseas corticais, retiradas da região anteromedial da tíbia (Figura 3). Foi realizado artrotomia parapatelar medial para fixação do fragmento por via aberta, através das cavilhas (Figura 4).

No pós-operatório, o joelho foi imobilizado com *brace* por catorze dias e permaneceu sem carga por 45 dias, com auxílio de muletas, e com exercícios de arco de movimento passivo. Após esse período, foi

Figura 3 - Imagem intra-operatória evidenciando incisão na região anteromedial proximal da perna, e confecção de cavilhas ósseas corticais, retirada da região anteromedial da tíbia.

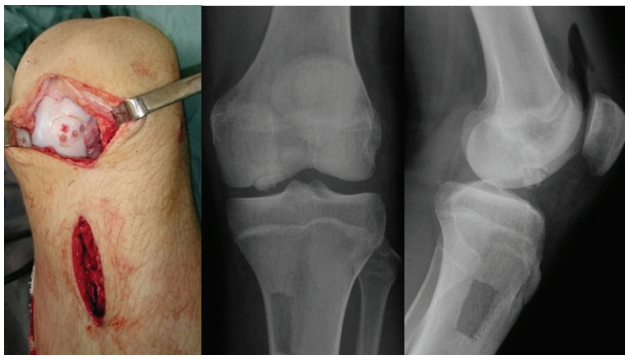

Figura 4 - Imagem intra-operatória à esquerda, após fixação do fragmento osteocondral com quatro cavilhas ósseas. Imagens radiográficas pós-operatórias à direita, evidenciando a fixação, e o local da retirada das cavilhas ósseas, na tíbia anteromedial.

liberada carga, seguindo de protocolo convencional de fisioterapia, com fortalecimento e alongamento muscular, além de treinamento sensório-motor. Após três meses da cirurgia, estava sem dor ou limitações.

Na avaliação ambulatorial, após um ano de pós operatório, estava assintomático e havia retomado a prática esportiva recreacional. Os exames de imagem mostravam cicatrização adequada do fragmento osteocondral (Figura 5).

Figura 5 - Imagem radiográfica à esquerda, e de ressonância magnética à direita, com um ano de pós-operatório. Exames de imagem mostravam cicatrização adequada do fragmento osteocondral.

Discussão

O joelho é a articulação mais acometida pela osteocondrite dissecante [5], mas outras articulações podem ser acometidas[5-8]. A osteocondrite dissecante pode apresentar-se na forma juvenil, quando há presença de fise aberta, ou adulta, quando já existe maturidade esquelética. A osteocondrite dissecante do adulto geralmente apresenta pior prognóstico, com necessidade de tratamento cirúrgico[2]. Nosso paciente apresentava a fise parcialmente fechada no momento do diagnóstico.

O tratamento varia de acordo com a maturidade fisária, a estabilidade da lesão, as dimensões do fragmento, a situação do osso subcondral e a integridade da cartilagem articular [3].

Pacientes com lesão estável têm prognóstico melhor com o tratamento conservador, especialmente antes do fechamento da fise. A duração do tratamento conservador é controversa, mas se não ocorrer cicatrização da lesão após seis meses, geralmente o tratamento cirúrgico está indicado[3].

O tratamento cirúrgico pode envolver a remoção do fragmento ou corpo livre, técnicas reparativas com perfurações ou fixação do fragmento, ou técnicas restaurativas, como as microfraturas, transplante osteocondral autólogo, implante autólogo de condrócitos, aloenxerto osteocondral, ou a técnica AMIC^{R}, que envolve microfraturas, com cobertura com membrana de colágeno, associada ou não à enxertia óssea[1,9-12].

Lesões estáveis, ou instáveis, com componente subcondral suficiente e viabilidade do fragmento, podem ser tratadas com redução e fixação por via aberta ou artroscópica. A fixação pode ser feita com parafusos metálicos ou biodegradáveis, ou com cavilhas ósseas corticais[4,13-16].

A fixação com parafusos metálicos permite compressão dos fragmentos, o que favorece a consolidação; entretanto, é necessária retirada do material após oito semanas[13]. Parafusos biodegradáveis não precisam ser retirados, mas podem evoluir com sinovite asséptica por reação de corpo estranho[14]. A fixação com cavilhas ósseas corticais autólogas, técnica que dispensa a utilização de material de síntese, tem mostrado resultados satisfatórios na literatura, no tratamento da osteocondrite dissecante do joelho[3].

Em nosso meio, Severino et al, 1996[4] Navarro et al, 2002[16] publicaram séries de casos de fixação do fragmento osteocondral com cavilhas ósseas com bons resultados. Os autores defendem que é uma técnica simples, não agressiva e que promove resultados satisfatórios na maioria dos casos[4,16]. Além desses fatores, a fixação com cavilhas dispensa a necessidade de retirada de material de síntese, o risco de sinovite asséptica, e diminui os custos com material necessário

para o tratamento cirúrgico dessas lesões. Não encontramos trabalhos mais recentes com a utilização desta técnica na literatura.

Conclusão

Este caso enfatiza a eficácia da fixação com cavilhas ósseas no tratamento da osteocondrite dissecante do joelho. Técnica simples, não agressiva, que diminui os custos do procedimento, e que vem sendo menos utilizada nos últimos anos, em detrimento de técnicas mais moderna e mais caras.

Referências

1. Gracitelli GC, Rezende FC, Martimbianco ALC, Franciozi CES, Luzo MVM. Osteocondrite dissecante da tróclea: relato de caso. Rev Bras Ortop. 2017; 53(4):499-502.
2. Zecker A, Silva RS, Iwashita RA, Carneiro Filho M. Osteocondrite dissecante em côndilo femoral lateral bilateral dos joelhos. Rev Bras Ortop. 2013; 48(6)578-80.
3. Mestriner LA. Osteocondrite dissecante do joelho: diagnóstico e tratamento. Rev Bras Ortop. 2012; 47(5):553-62.
4. Severino NR, Camargo OPA, Aihara T, Cury RPL, Vaz CES, Perez GG. Osteocondrite dissecante do joelho: estudo retrospectivo de 52 pacientes. Rev Bras Ortop. 1996; 31(4):309-14.
5. Bauer KL, Polousky JD. Management of Osteochondritis Dissecans Lesions of the Knee, Elbow and Ankle. Clin Sports Med. 2017;36(3):469-87.
6. Pham TT, Kany J, Lakhal W, Sales de Gauzy J, Accadbled F. Arthroscopic Osteochondral Autograft Transfer for Juvenile Osteochondritis Dissecans of the Humeral Head: A Case Report. JBJS Case Connect. 2017;7(3):e63.
7. Oshiba H, Itsubo T, Ikegami S, Nakamura K, Uchiyama S, Kato H. Results of bone peg grafting for capitellar osteochondritis dissecans in adolescent baseball players. Am J Sports Med. 2016; 44(12):3171-8.
8. Bexkens R, Ogink PT, Doornberg JN, Kerkhoffs GMMJ, Eygendaal D, Oh LS, van den Bekerom MPJ. Donor-site morbidity after osteochondral autologous transplantation for osteochondritis dissecans of the capitellum: a systematic review and meta-analysis. Knee Surg Sports Traumatol Arthrosc. 2017; 25(7):2237-46.
9. Minas T, Ogura T, Headrick J, Bryant T. Autologous Chondrocyte Implantation "Sandwich" Technique Compared With Autologous Bone Grafting for Deep Osteochondral Lesions in the Knee. Am J Sports Med. 2018; 46(2):322-32.
10. Accadbled F, Vial J, Sales de Gauzy J. Osteochondritis dissecans of the knee. Orthop Traumatol Surg Res. 2018; 104(1S):S97-S105.
11. Chan C, Richmond C, Shea KG, Frick SL. Management of osteochondritis dissecans of the femoral condyle: a critical analysis review. JBJS Rev. 2018;6(3):e5.
12. Filardo G, Andriolo L, Soler F, Berruto M, Ferrua P, Verdonk P, et al. Treatment of unstable knee osteochondritis dissecans in the young adult: results and limitations of surgical strategies-The advantages of allografts to address an osteochondral challenge. Knee Surg Sports Traumatol Arthrosc. 2018 Dec 6. [Epub ahead of print]
13. Johnson LL, Uitvlugt G, Austin MD, Detrisac DA, Johnson C. Osteochondritis dissecans of the knee: arthroscopic compression screw fixation. Arthroscopy. 1990; 6(3):179-89.
14. Dervin GF, Keene GC, Chissell HR. Biodegradable rods in adult osteochondritis dissecans of the knee. Clin Orthop Relat Res. 1998; (356):213-21.
15. Vaz CES, Guarniero R, Santana PJ, Dal Molin E, Morandini PH. Fixação interna de fragmento osteocondral originado de osteocondrite dissecante do joelho.Acta Ortop Bras. 2008; 16(4)247-9.
16. Navarro R, Cohen M, Carneiro Filho M, da Silva RT. The arthroscopic treatment of osteochondritis dissecans of the knee with autologous bone sticks. Arthroscopy. 2002; 18(8):840-4.

Trabalho recebido: 13/02/2019
Trabalho aprovado: 06/05/2019
Trabalho publicado: 15/05/2019